

TR5 Waiguan (*waj-guań*), (zewewnętrzne wrota) - na promieniowym brzegu mięśnia wspólnego prostownika palców, 2 cuny powyżej stawu promieniowo-nadgarstkowego. T.A.: tętnica międzykostna, tylny nerw skórny przedramienia, mięśniowe gałązki nerwu promieniowego. W s k a z a n i a : osłabienie słuchu, ból w stawach kończyny górnej, bóle zębów, choroby oczu, ogólne słabość, bezsenność, grypa. Zwiększona wrażliwość przed zmianą pogody. Jeden z podstawowych punktów.

TR13 Naohui (*nao-chuej*), (spotkanie ramienia) - na dolnym brzegu mięśnia naramiennego na wysokości dołu pachowego. T.A.: tętnica tylna okalająca kość ramienną, nerw pachowy i boczny skórny nerw ramienia. W s k a z a n i a : bóle kończyn górnych i w okolicy szyi oraz karku.

TR14 Jianliao (*czjań-lao*), (jamka ramienia) - w środku odległości między punktem *Jianyu* (IG15), a punktem *Naoshu* (IG10), w tył i w dół od wyrostka barkowego łopatki; podczas podnoszenia ręki w miejscu tego punktu tworzy się jamka. T.A.: tętnica tylna okalająca kość ramienną, tętnica piersiowo-barkowa i tętnica nadłopatkowa, włókna nerwu nadłopatkowego i tylnego nerwu skórno-ramienia. W s k a z a n i a : zapalenie splotu nerwowego ramienia.

TR19 Luxi, (oparcie czaszki) - na tylnym brzegu podstawy małżowiny usznej, w środku odległości między punktem *Jiaosun* (TR20) a punktem *Qimai* (TR18). T.A.: tętnica tylna i żyła uszna, nerw uszny wielki. Podczas nakłuwania tego punktu należy wywołać niewielkie krwawienie. W s k a z a n i a : szum w uszach, bóle głowy, padaczka, lęki (fobie). Korzystanie z tego punktu jest szczególnie wskazane w przypadkach wymiotów pochodzenia centralnego u dzieci.

TR20 Jiaosun, (kąć ucha) - przy podstawie górnego brzegu małżowiny usznej. T.A.: tętnica tylna uszna, tętnica powierzchniowa skroniowa, trzecia gałązka nerwu trójdzielnego, mały nerw potyliczny. W s k a z a n i a : zaburzenia podwzgórza (diencefaloza), tiki i przykurcze mięśni w okolicy ust, zapalenie jamy ustnej, słabość mięśni żwaczy, wymioty, powiększenie gruczołu tarczowego, choroby oczu.

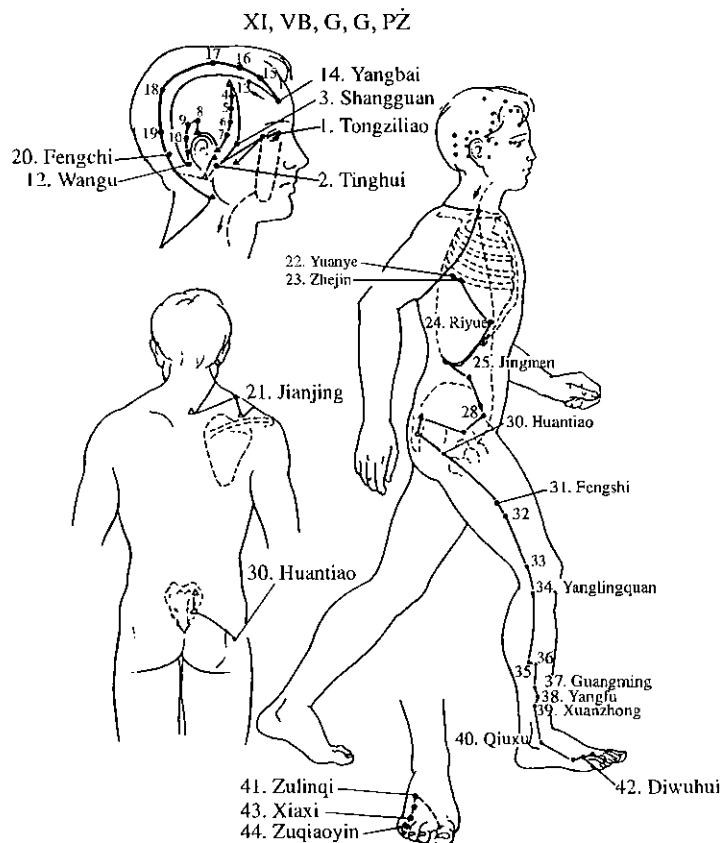
TR21 Ermen (*er-meń*), (brama ucha) - w przód i w górę do skrawka ucha, na tylnym brzegu wyrostka stawowego żuchwy. T.A.: gałązki tętnicy powierzchniowej skroniowej i nerwu uszno-skroniowego. W s k a z a n i a : szum w uszach, głuchota, zapalenie ucha, bóle zębów szczęki, przykurcz mięśnia okrężnego ust.

TR22 Heliao (*che-ljao*), (jamka skroniowa) - na przednio-górnym brzegu podstawy małżowiny usznej nad podstawą wyrostka jarzmowego kości skroniowej. W tej okolicy wyczuwa się palpacyjnie pulsowanie powierzchniowej tętnicy skroniowej. T.A.: jak wyżej. W s k a z a n i a : bóle głowy, nerwobóle nerwu trójdzielnego i jego powikłania, nieżyt nosa, zapalenie zewnętrznego przewodu słuchowego.

TR23 Sizhukong (*sy-czżun-kun*), (jedwabny bambus) - na zewnętrznym brzegu brwi. T.A.: powierzchniowa tętnica skroniowa i pierwsza gałązka nerwu trójdzielnego. W s k a z a n i a : choroby oczu, bóle głowy, porażenie nerwu twarowego, drgawki u dzieci.

Meridian pęcherzyka żółciowego (XI, PŻ, G, G) - VB

Meridian pęcherzyka żółciowego należy do grupy meridianów typu *Yang*, kończących się na nodze, jest parzysty (rys. 23), stanowi przedłużenie meridianu potrójnego ogrzewacza. Zaczyna się w wewnętrznym kącie oka, skąd opuszcza się do płata ucha, kontynuując swój skomplikowany przebieg po bocznej powierzchni głowy. Od płata małżowiny usznej wznosi się do skroni, potem okala ucho z jego tylnej strony, dochodzi do szczytu wyrostka sutkowatego. Następnie meridian ten wraca znów i przechodzi po umownie przyjętej trzeciej linii bocznej głowy, przebiegającej równoległe do linii pośrodkowej głowy, prowadzonej do zewnętrznego kąta oka.



Rys. 23
Wyobrażenie przebiegu meridianu pęcherzyka żółciowego i jego podstawowe punkty.

W okolicy skroniowo-czołowej meridian odchyła się doń wewnątrz w punkcie *Yangbai* (VB14), powraca znów do potylicy, ale po drugiej linii bocznej głowy (linia prowadzona jest od środka źrenicy, równolegle do linii pośrodkowej głowy). Osiągnąwszy okolicę potyliczną meridian ten opuszcza się w dół po tylnobocznej powierzchni szyi, przecina mięsień czworoboczny i kieruje się do punktu *Dazhui* (T14), gdzie kontaktuje się z innymi meridianami typu *Yang*.

Od punktu *Dazhui* meridian biegnie do jamki nadobojczykowej, gdzie rozdziela się na dwie gałęzie - powierzchniową i głęboką. Ta ostatnia wchodzi do klatki piersiowej, przecina przeponę, przechodzi do wątroby i pęcherzyka żółciowego. Następnie przez jamę brzuszną kieruje się do stawu biodrowego, aby w punkcie *Huantiao* (VB30) połączyć się z gałązką powierzchniową, przebiegającą po przednio-bocznej powierzchni klatki piersiowej, podżebrzu i przecina kość biodrową. Na wysokości miednicy od powierzchniowej gałęzi oddziela się odgałęzienie skierowane do krzyża w celu połączenia się z meridianem pęcharza moczowego w punktach *Bailiao* (V31-34).

Od punktu *Huantiao* połączony meridian kieruje się w dół, po bocznej powierzchni uda. Na podudziu lokalizuje się na przednim brzegu kości strzałkowej i przecinając staw skokowo-goleniowy w przód od kostki bocznej, zstępuje na stopę, przechodząc między V a IV kością śródstopia. Kończy się na zewnętrznym brzegu kąta macierzy paznokcia IV palca stopy.

W praktyce oddziaływanie na punkty leżące na meridianie pęcherzyka żółciowego daje pozytywne rezultaty w leczeniu różnego rodzaju bólów. Większość punktów znajdujących się na głowie stwarza możliwość oddziaływania na bóle głowy, a przede wszystkim wtedy, gdy są zlokalizowane w okolicy czołowo-skroniowej. Migrena, ból twarzy, niekiedy zapalenie ucha, oczu, zatok obocznych nosa poddaje się leczeniu poprzez oddziaływanie na punkty tego meridianu. Jak również inne zespoły bólowe, np. nerwobóle międzybrowe, krzyżowe, rwa kulszowa, zapalenie tętnic, szczególnie stawu skokowo-goleniowego, kolanowego i biodrowego - po zastosowaniu punktów leżących na meridianie pęcherzyka żółciowego. Choroby pęcherzyka żółciowego i odchodzących od niego przewodów żółciowych można też leczyć, nakłuwając punkty tego meridianu. Osłabienie czynności pęcherzyka żółciowego, który w/g prawidła „północ - południe” pozostaje w związku z sercem, nieżadko wywołuje i przejawia się odchyleniami psychicznymi, takimi jak: niezdecydowanie, depresja, bezsenność, szybkie męczenie się i zwiększona pobudliwość. Zaburzenia te uzewnętrzniają się również niepewnym chodem, niezręcznością, a także zawrotami głowy, zażółceniem twardówki oka, wymiotami żółcią itp. Hiperfunkcja meridianu objawia się uczuciem pełności w żołądku, goryczy w ustach, ciężkością głowy i bólami w bocznych częściach klatki piersiowej oraz jamy brzusznej.

Na meridianie tym znajdują się 44 PA. Niżej wymieniamy PA najczęściej wykorzystywane przy MRT:

VB3 *Shangguan* (szn-guań), (górne wrota) - na przecięciu granicy owłosionej części skroni i górnego brzegu łuku jarzmowego. T.A.: mięsień skroniowy, gałązki górnej tętnicy skroniowej, gałązki nerwów twarzowego i trójdzielnego. W s k a z a n i a : migrena, zawroty głowy, szum w uszach, głuchota, porażenie nerwu twarzowego, tiki i przykurcz mięśnia okrężnego ust, bóle zębów.

VB20 *Fengchi* (fen-czi), (zbiornik wodny na wietrze) - obok punktu *Fengfu* (T16), na dolnym brzegu kości potylicznej, w zagłębieniu, w miejscu przyłączenia mięśnia mostkowo-obojęzyczkowo-sutkowego i mięśnia czworobocznego, na szczycie trójkąta potylicznego.

VB24 *Reiyue* (zi-jue), (słońce i księżyc) - 15 mm niżej przecięcia łuku żebrowego i linii środkowo-obojęzyczkowej. T.A.: górna tętnica nadbrzuszną i zewnętrzne, skórne gałązki nerwów międzyżebrowych. W s k a z a n i a : choroby żołądka i wątroby, skórcz przepony, kolka jelitowa, wzdęcie brzucha.

VB30 *Huantiao*, (skakać w koło) - na pośladku, w tył od stawu biodrowego. Jeżeli połączy się guz kości kulszowej i szczyt grzebienia kości biodrowej linią prostą, a od wielkiego guza kości udowej do tej linii poprowadzi się prostopadłą, to w miejscu ich przecięcia znajduje się punkt *Huantiao*. Lokalizuje się go dokładnie wtedy, gdy pacjent leży na boku z nogą zgiętą w stawie kolanowym, lub leży na brzuchu. T.A.: nerw kulszowy, górna tętnica pośladkowa i górny nerw pośladkowy. W s k a z a n i a : zapalenie korzeni rdzeniowych lędźwiowo-krzyżowych, choroba nadciśnieniowa, choroby skóry.

VB34 *Yanglingguan* (*jan-lin-cjuan*), (wolne źródło *yang*) - w zagłębieniu na przednio-dolnym brzegu głowy kości strzałkowej, 2 cuny poniżej dolnego brzegu rzepki. T.A.: w tej okolicy nerw strzałkowy wspólny rozwidła się na nerw powierzchniowy i głęboki, tu także znajdują się gałązki przedniej tętnicy piszczelowej i nerwu łydkowego. W s k a z a n i a : zapalenie stawów, *meralgia paraesthetika*, nerwoból nerwu udowego, obrzęk twarzy, zaparcia nawykowe, porażenie lub niedowład nerwu strzałkowego.

VB39 *Xuanzhong* (*cjuan-czún*), (zawieszony dzwon) - 3 cuny nad górnym brzegiem kostki bocznej, na przednim brzegu kości strzałkowej. T.A.: gałązki tętnicy piszczelowej, powierzchniowy nerw strzałkowy i boczny tylny nerw skórny. W s k a z a n i a : bóle kończyn dolnych, porażenie połowicze, zapalenie migdałków podniebiennych, krwawienie z nosa, nieżyt nosa, następstwa wylewu krwi do mózgu, stwardnienie tętnic, zespoły neurasteniczne.

VB40 *Qiuxu* (*cju-sjuj*), (wzgórze - rynek) - na dolnym brzegu kostki bocznej, w zagłębieniu, w górę i w tył od kości sześcienniej. T.A.: gałązki tętnicy piszczelowej, skórne gałązki nerwów tylnej części stopy. W s k a z a n i a : skróczone mięśnia brzuchatego łydki, zapalenie korzeni rdzeniowych lędźwiowo-krzyżowych, zapalenie opłucnej, duszność, kolka jelitowa, zapalenie pęcherzyka żółciowego, obrzęk i bóle w okolicy pachowej, choroby oczu.